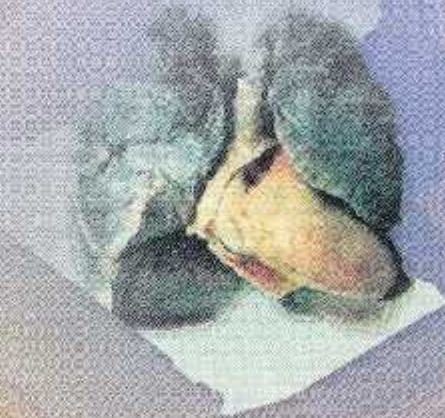


Dr Nadia MAZOUNI HAMEL

CANCER DU POUMON EN ALGERIE

Préface du Professeur Fatima ASSELAH



Office des Publications Universitaires

SOMMAIRE

INTRODUCTION	13
CHAPITRE I- RAPPELS EMBRYOLOGIQUES, ANATOMIQUES, HISTOLOGIQUES ET HISTOPATHOLOGIQUES	21
CHAPITRE II- ETUDE PRATIQUE	45
I - PROTOCOLE D'ÉTUDE	45
II - MATÉRIEL ET MÉTHODES CLASSIFICATIONS UTILISÉES	46
Matériel étudié	46
Méthodes	46
Techniques Anatomopathologiques	46
CHAPITRE III- RÉSULTATS.	53
I - RÉSULTATS DE LA SÉRIE GLOBALE	53
II - RÉSULTATS DU GROUPE RÉTROSPECTIF	57
III - RÉSULTATS DU GROUPE PROSPECTIF	67
RÉSULTATS PAR TYPE HISTOLOGIQUE	82
1. Carcinome épidermoïde	82
2. Adénocarcinome	87
3. Carcinome à grandes cellules	93
4. Carcinome à petites cellules	97
5. Carcinome adénoquameux	100
6. Carcinome pleiomorphe, sarcomatoïde ou à éléments sarcomateux	102
7. Tumeurs carcinoïdes	103
8. Carcinomes de type glande salivaire	107
CHAPITRE IV- COMMENTAIRES	113
I - COMMENTAIRES GÉNÉRAUX	113
II - LE DIAGNOSTIC DU CANCER BRONCHIQUE PRIMITIF	114
III - PROFIL ÉPIDÉMIOLOGIQUE DES CBP	116
IV - COMMENTAIRES RELATIFS AUX DIFFÉRENTS TYPES HISTOLOGIQUES	120
V - LE CANCER BRONCHOPULMONAIRE CHEZ LA FEMME EN ALGÉRIE	129
VI - LE CANCER BRONCHOPULMONAIRE CHEZ L'ADULTE JEUNE	131
CHAPITRE V - DISCUSSION	137
CONCLUSION	147
ICONOGRAPHIE	151
BIBLIOGRAPHIE	165